Aus der Chirurgischen Universitäts-Klinik zu Göttingen
Direktor: Prof. Dr. R. Stich.

Untersuchungen über die Anatomie und Pathologie der Diploevenen an Hand des stereoskopischen Röntgenbildes

Inaugural-Dissertation

zur Erlangung der Doktorwürde
der Medizinischen Fakultät der Universität zu Göttingen

vorgelegt
am 15. Oktober 1937
von

Paul Regensburger
aus Eisenach

GÖTTINGEN 1938
BUCHDRUCKEREI FERDINAND PIEPER / WEENDE-GÖTTINGEN

Dekan: Prof. Dr. W. Krantz
Berichterstatter: Doz. habil. Dr. Herlyn
Mitberichterstatter: Prof. Dr. Stich

Tag der mündlichen Prüfung: 3. Dezember 1937

Während der letzten Jahre sind im Schrifttum verschiedene Arbeiten erschienen, in denen auf Grund röntgenologischer Untersuchungen Betrachtungen über die Anatomie der Diploevenen und ihre klinisch-pathologische Bedeutung angestellt werden.

Über die Anatomie der Diploevenen ist folgendes zu berichten: In der Diploe des Schädeldaches zwischen der Lamina externa und interna verläuft ein nicht von Pulsadern (Arterien) begleitetes Blutadersystem (Venen), welches in Kanälen mit endothelialer Auskleidung als klappenlose, dünnwandige Gefäße die Diploe durchzieht. Auf diesem Wege ergießt sich ein Teil des venösen Blutes der Schädelhöhle und ihrer Wände in die Blutadern der äußeren Schädeloberfläche.

Außerdem steht dieses Blutadersystem mit den Blutadern und Bluträumen (Sinus) der harten Hirnhaut in Verbindung. Nach Breschet werden folgende Blutadern unterschieden:

1. beiderseits je eine Vena diploica frontalis, die in die Venae frontales und den Sinus sagittalis superior einmündet.
2. je zwei Venae diploicae temporales, eine anterior und eine posterior, von denen die anterior einerseits die Verbindung zwischen der Vena temporalis profunda und dem Sinus sphenoparietalis, die posterior durch das Emissarium mastoideum zwischen den Venen der hinteren Ohrgegend und dem Sinus transversus herstellt,
3. je eine Vena diploica occipitalis, die einmal in eine Vena occipitalis, zum anderen in den Confluens sinuum mündet.[1] [2]).

Die Blutadern überschreiten vielfach die Grenzen der einzelnen Schädelknochen und können diese bei noch nicht vereinigten Nähten überbrücken. Ein besonders deutlich ausgeprägter Fall dieser Art wird später erwähnt.

Hinsichtlich der Ausbildung der Diploevenen sind folgende Verlaufsformen zu unterscheiden (Breschet, zitiert nach Nishikawa):

1. eine netzförmige,
2. eine baum- oder geweihartige,
3. eine wurmstichartige,
4. eine korallenartige,
5. eine sternförmige.

[1]) Sieglbauer.
[2]) Rauber und Kopsch.

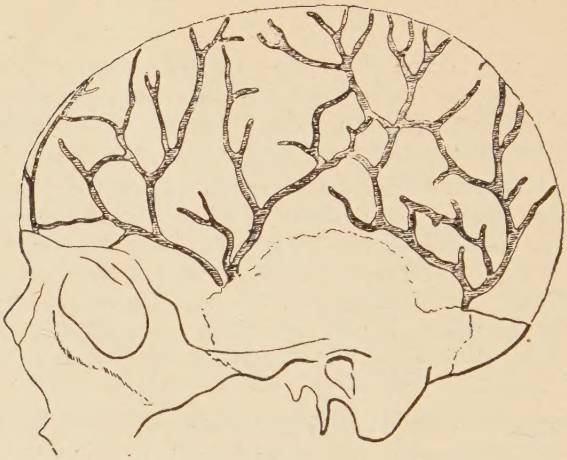

Abb. 1 — netzförmige Diploevenen

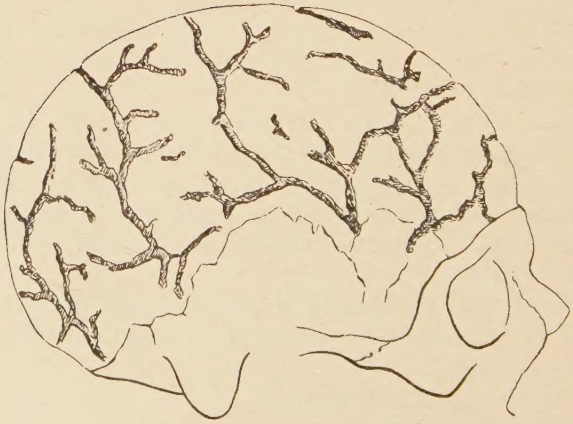

Abb. 2 — baum- oder geweihartige Diploevenen

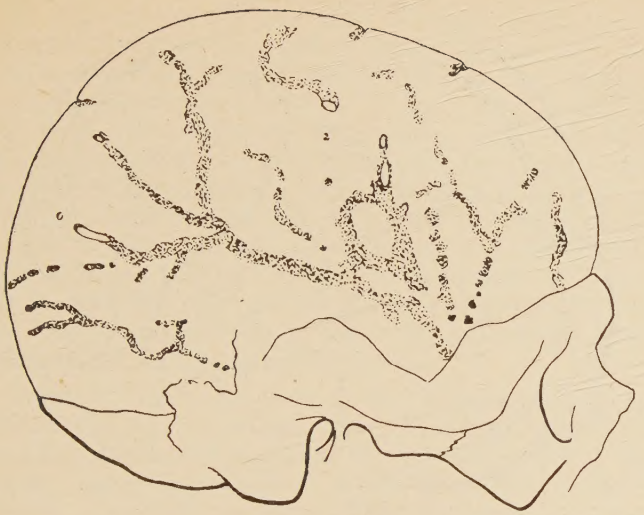

Abb. 3 — wurmstichartige Diploevenenbildung

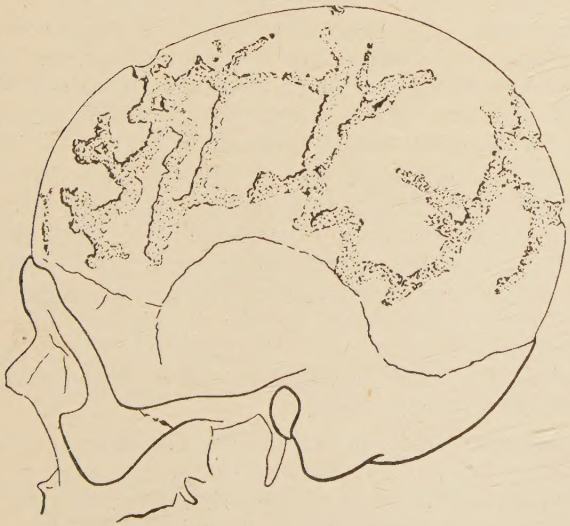

Abb. 4 — korallenartige Diploevenenbildung

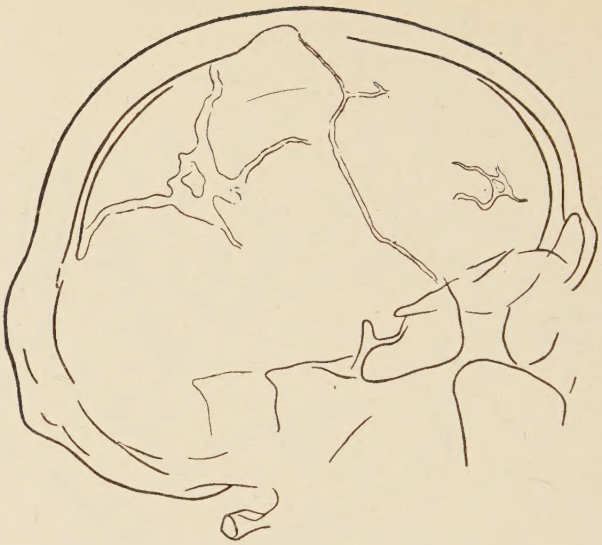

Abb. 5 — sternförmige Diploevenenbildung

Die Betrachtung der dieser Arbeit zugrunde liegenden Röntgenbilder ergab, daß die oben erwähnten Verlaufsformen nur in einer geringen Zahl der Fälle rein vorkommen. Vielmehr fanden sich, wenn überhaupt Diploevenen zur Darstellung kamen, Übergangsformen. Auch in Arbeiten anderer Verfasser ist darauf hingewiesen worden, daß eine sehr große Spielbreite in Bezug auf Form und Ausbildung der Diploevenen zu beobachten ist.

Durch die Aussparungen, die die Diploevenen im Verlauf der Knochen bilden, ergibt sich die Möglichkeit, sie röntgenologisch darzustellen. Es ist zu bemerken, daß krankhafte Veränderungen am Schädel wie Kraniosklerose, Chondrodystrophia, Leontiasis ossea, Osteogenesis imperfecta, Osteomalacie, Osteoporose, Ostitis deformans, Sarkomatose und Karzinomatose auf die Ausbildung und Erkennbarkeit der Diploevenen nicht ohne Einfluß sind (Wanke), da durch diese Erkrankungen eine Veränderung der Strahlendurchlässigkeit der Knochen hervorgerufen wird.

Die Diploevenen sind von den übrigen Gefäßfurchen des Schädels leicht zu unterscheiden. Zu Verwechslungen könnte u. U. die A. meningea media Veranlassung geben. Ihre Lage ist zwar durch die Möglichkeiten der verschiedenen Strahlenrichtungen im Röntgenbild gewissen Schwankungen unterworfen, jedoch ist sie durch Art und Verlauf als A. meningea media unverkennbar.

Die sehr große Verschiedenheit der röntgenologischen Darstellungen der Diploevenen mit mehr oder weniger variköser Erweiterung hat dazu geführt, sie zu diagnostischen Rückschlüssen zu verwerten. So legt z.B. Nishikawa den Diploevenen bei der Diagnostik der Hirngeschwülste Bedeutung bei. Er ist der Ansicht, daß bei Hirndrucksteigerung eine allgemeine Erweiterung und Vermehrung, bei Hirngeschwülsten örtliche Erweiterungen der Diploevenen vorkommen können. Derselben Ansicht in Bezug auf die allgemeine Erweiterung der Diploevenen bei Hirndrucksteigerung sind Stern und Sorge. Sie nehmen an, daß dabei die abführenden Blutadern gegen den Knochen gedrückt werden, wobei durch Erschwerung des Abflusses in der Vena jugularis der Kollateralweg über die Emissarien und Diploevenen erschwert wird. Die Folge sei variköse Erweiterung und Schlängelung der Diploevenen.

Im Gegensatz hierzu ist Wanke der Ansicht, daß bei erhöhtem Schädelbinnendruck eine allgemeine Erweiterung der Diploevenen eintreten kann. Doch seien derartige Veränderungen selten. Es würde im Gegenteil durch den erhöhten Druck ein Schwund der Schädeldachknochen, also auch der Diploe, hervorgerufen, und damit eine Erweiterung der Blutadern zumindest verhindert oder erschwert. In Übereinstimmung mit Nishikawa ist Wanke der Ansicht, daß bei Lage einer Geschwulst in der Nachbarschaft einer Blutader eine örtliche Erweiterung derselben möglich sei.

Ferner wurde den Diploevenen Bedeutung zugemessen bei der Beurteilung von Beschwerden, die im Anschluß an schwere Schädelverletzungen aufgetreten waren. Nach Stern und Sorge können nach schweren Schädelverletzungen erweiterte und geschlängelte Diploevenen sich entwickeln. Sie fanden nach Schußverletzungen und schweren Zertrümmerungen mit Knochenabbau einhergehende chronische Reizzustände am Schädel, durch die die angegebenen Veränderungen der Diploevenen hervorgerufen seien. Wanke legte derartigen Diploevenenbildern eine Bedeutung nicht zu mit der Begründung, daß solche Blutaderbilder auch normalerweise gefunden werden könnten. Er führt jedoch ein Krankheitsbild an, das der Sudeck'schen Knochendystrophie der Extremitäten ähnlich sei, wobei eine fleckige oder eine allgemeine Atrophie des Schädeldaches mit variköser Erweiterung der Diploevenen beobachtet wird.

Es soll in dieser Arbeit an Hand des röntgenologischen Krankengutes der Chirurgischen Universitäts-Klinik zu Fragen der Anatomie und der klinisch-pathologischen Bedeutung der Diploevenen Stellung genommen werden.

Während Stern, Sorge und Wanke zu ihren Untersuchungen Kriegsverletzungen, posttraumatische Spätzustände, Hirntumoren, Fälle von Hydrocephalus und normale Schädel verwandten, wurden aus dem Göttinger Krankengut außerdem Fälle von Epilepsie, Verdacht auf Hirngeschwulst und schließlich auch Fälle aus dem Gebiet innerer Erkrankungen (Migräne, Tic facialis, Arteriosklerose, Multiple Sklerose, Trigeminusneuralgie, Facialisparese) hinzugefügt. In jedem Einzelfall lagen stereoskopische Aufnahmen in mindestens zwei Ebenen vor.

Tabelle I

gibt Auskunft über die Verteilung der Röntgenaufnahmen auf die einzelnen Krankheitsbilder.

Frische Verletzungen	65
Alte Verletzungen	118
Epilepsie	55
Verdacht auf Geschwulst	92
Innere Erkrankungen	133
Anzahl der Fälle insgesamt	463

In einer großen Zahl der zur Untersuchung gelangten Fälle waren überhaupt keine Diploevenen nachzuweisen. Von den 463 Fällen wiesen 150 einen negativen Befund auf (= 32 %). — Wanke fand unter 491 normalen Fällen 146mal einen negativen Befund (= 30 %).

Diese Ergebnisse liegen dicht beieinander. Es ist dabei zu berücksichtigen, daß Wanke Röntgenbilder von Gesunden verwertete, während von der Göttinger Klinik solche aller möglichen Krankheitsbilder vorlagen.

Bei Erhebung der negativen Befunde ist der persönlichen Auffassung des Untersuchenden nur ein geringer Spielraum gelassen. Vorausgesetzt, daß es sich bei den eben angeführten beiden ziemlich übereinstimmenden Hundertsätzen nicht um ein Zufallsergebnis handelt, scheinen bei Reihenuntersuchungen die Hundertsätze der negativen Befunde übereinzustimmen, unabhängig von den der Untersuchung zugrunde liegenden Krankheitsbildern. Vielleicht darf man hieraus den Schluß ziehen, daß eine Neubildung von Diploevenen nach Schädelverletzung oder im Spätverlauf anderweitiger Erkrankungen nicht wahrscheinlich ist. Bei allen von uns angeführten Krankheitsgruppen fanden sich Röntgenaufnahmen, bei denen Diploevenen nicht feststellbar waren. Das mag seinen Grund darin haben, daß die Anlage zur Ausbildung von Diploevenen in diesen Fällen nicht vorhanden ist, und daß bei diesen der unmittelbare Blutab- und -zufluß auf anderen Wegen erfolgt.

Die Fälle, bei denen die Diploevenen eine schwache Ausbildung an einer oder mehreren Stellen des Schädels aufwiesen, wurden mit schwach positiv (= (+)), diejenigen mit einer deutlichen Ausbildung jedoch ohne Erweiterung und Schlängelung mit positiv = (+) bezeichnet. Diese eben erwähnten Befunde konnten in der Mehrzahl erhoben werden. Sie stellen den Übergang dar zu den mit stark positiv (= (++)) bezeichneten Bildern.

Diese stark positiven Aufnahmen unterscheiden sich von den einfach und schwach positiven durch eine eindrucksvolle Ausbildung der Diploevenen. Sie weisen einen verhältnismäßig großen Durchmesser auf und verlaufen geschlängelt. Nach Stern und Sorge sollen derartige Zustandsbilder für die Beurteilung von Spätfolgen nach schweren Schädelverletzungen wichtig sein. — Auf Grund der später noch zu besprechenden Röntgenbefunde der Göttinger Klinik, können wir uns dieser Ansicht nicht anschließen, da unsere zahlenmäßigen Ergebnisse dagegen sprechen. (Im Gesamtkrankengut der Göttinger Klinik, bei dem alte Schädelverletzungen nur zu 23 % vorhanden sind, fanden sich in 4 % ähnliche Bilder.)

An Hand der folgenden Krankengeschichten soll über die oben erwähnten Fragestellungen gesprochen werden:

1. Fall: A. B. — 38 Jahre alter Mann, kurz nach einem Unfall in die Klinik eingeliefert.

Die stereoskopischen Röntgenbilder des Schädels zeigen einen Bruch des Stirnbeins, der auf der seitlichen Aufnahme nicht zur Darstellung kommt. Als Nebenbefund findet sich eine Verkalkung der Zirbeldrüse. Beiderseits am Scheitelbein nach dem Hinterhaupt gehend, geschlängelte, verbreiterte Diploevene, links wie rechts fast gleichmäßig ausgebildet, z. T. von wurmstichähnlichem Bau.

2. Fall: H. K. — Einem 58 Jahre alten Manne, der früher nie ernstlich krank gewesen ist, fiel bei einem Unfall, 13 Wochen vor der röntgenologischen Untersuchung, vom Tender einer Lokomotive ein Brikett auf den Kopf. Angeblich war er nur „einen Moment weg". Seitdem klagt er über dauernde Kopfschmerzen. Untersuchungsbefund der Universitäts-Nerven-Klinik: Mittelgroßer Kranker in ausreichendem Ernährungszustand, macht einen früh verbrauchten Eindruck. Knöcherner Schädel allgemein klopfempfindlich. An den Hirnnerven ist ein krankhafter Befund nicht zu erheben. Pupillen verengern sich bei Lichteinfall und Nahesehen. Wassermannsche Reaktion: negativ. Romberg: leichtes Schwanken. Blutdruck nach Riva Rocci: 110/75.

Diagnose: Kopfschmerzen nach leichter Schädelverletzung, psychogen überlagert. Beginnende Cerebralsklerose.

Stereoskopischer Röntgenbefund: Normaler Kalksalzgehalt der Schädelknochen. Verkalkung der Zirbeldrüse. Das Schädeldach wird durch mehrere, übereinander angeordnete, breit und gewunden verlaufende Diploevenen durchzogen. Sie stehen durch ähnlich gebildete Blutadern untereinander in Verbindung. Die Hauptstämme laufen am Hinterhaupt zusammen, nach vorne ziehen sie in die Gegend des Stirnbeines. Am linken Schläfenbein fällt eine besonders starke Erweiterung einer Blutader auf. Im übrigen konnte eine Seitenverschiedenheit der Schädelhälften nicht beobachtet werden.

Nun ist die Frage zu entscheiden, ob bei Beurteilung von Spätfolgen nach Schädelverletzungen dem vorliegenden Röntgenbefund eine klinische Bedeutung zuzusprechen ist. Stern und Sorge legen ihrer Ansicht eine schwere Gewalteinwirkung am Schädel zugrunde. Bei dem hier vorliegenden Zustandsbild kann von einer solchen nicht gesprochen werden. Äußerstenfalls hat es sich um eine leichte Gehirnerschütterung gehandelt (siehe Vorgeschichte). Das sehr auffallende Diploevenenbild ist demnach als unabhängig von einem Unfall bestehend zu betrachten. Auf Grund der Diagnose: „beginnende Cerebralsklerose" ist weiterhin zu entscheiden, ob die Gestaltung der Diploevenen als Ausdruck dieser Erkrankung aufgefaßt werden muß. In seiner Arbeit über „Die senilen Schädelveränderungen im Röntgenbild" berichtet Casati u.a. von einer leichten Form altersbedingter Schädelveränderungen bei der außer Verdickungen mit Osteoporose gleichzeitig sklerotische Knocheninseln zur Ausbildung kommen, die dem Röntgenbild ein fleckiges Aussehen geben. Weiterhin können nach seiner Ansicht Erweiterungen der Diploevenen auftreten. — Im Röntgenbild des H. K. sind auf Altersveränderungen des Schädels hindeutende Vorgänge im Sinne der von Casati angegebenen Osteoporose bzw. sklerotischen Knocheninseln nicht nachweisbar. Allein auffallend ist die sehr starke Entwicklung der Diploevenen, die auf beiden Seiten ziemlich gleichmäßig vorhanden ist, abgesehen von einer örtlichen starken Erweiterung am linken Schläfenbein. Es ist mit großer Wahrscheinlichkeit anzunehmen, daß das eben angeführte Diploevenenbild nicht als Ausdruck einer altersbedingten Schädelveränderung, in diesem Falle einer beginnenden Cerebralsklerose aufzufassen ist.

Fall H. K. gehört eigentlich unter die Gruppe „Innere Krankheiten", wurde aber an dieser Stelle besprochen, weil die klinisch röntgenologische Untersuchung wegen eines Unfalles vorgenommen wurde.)

3. Fall: Ein 12 Jahre alter Junge, E. H., erkrankte mit 11 Jahren aus voller Gesundheit an epileptischen Anfällen. An den inneren Organen und am Zentralnervensystem war ein krankhafter Befund

nicht zu erheben. Auch die Untersuchung der Rückenmarksflüssigkeit ergab keine Besonderheiten.

Stereoskopische Röntgenuntersuchung: Dicke des Schädeldaches regelrecht. Schädelnähte geschlossen. Keine Kalksalzverarmung. Deutlich ausgeprägte fingerförmige Eindrücke. Der Türkensattel ist ohne Besonderheiten. Verdichtungszone der Pfeilnaht. Beiderseits am Scheitelbein wurden eine Anzahl strahlenförmig zusammenlaufender, erweiterter und geschlängelter Diploevenen von korallenartiger Form gefunden. In der Ansicht von vorne nach hinten fielen mehrere nach dem oberen Augendachrand ziehende Blutadern auf. Beim Vergleich beider Schädelhälften ergab sich außer einer Verschiedenheit im Verlauf der Blutadern nichts Auffälliges.

Nach dem eben besprochenem Röntgenbefund kann der Anschein erweckt werden, als ob ihm in Verbindung mit der genuinen Epilepsie eine Bedeutung zuzumessen sei. Bei der Durchsicht von 54 weiteren Röntgenaufnahmen, die über genuine Epilepsie zur Verfügung standen, zeigte sich indessen folgendes: 18 mal waren keine Diploevenen nachweisbar, 18 mal waren sie schwach ((+)), 18 mal deutlich ausgebildet (+).

Die Entstehungsursache der genuinen Epilepsie ist noch nicht sicher geklärt. „Ein wichtiger Faktor bei der Entstehung der epileptischen Reaktion sind funktionelle Störungen der Hirndurchblutungen, vielleicht verbunden mit Hirnschwellungszuständen" [1]). Somit wäre die Möglichkeit von einer Durchblutungsstörung des knöchernen Schädeldaches gegeben. Dieselbe müßte aber sehr hochgradig sein, was bei der genuinen Epilepsie nicht anzunehmen ist, um zu röntgenologisch nachweisbaren Veränderungen des Diploevenenbettes zu führen. — Es ergibt sich hieraus also, daß bei der genuinen Epilepsie das Diploevenenbild ganz verschieden und uncharakteristisch ausfällt und somit in diagnostischer Hinsicht Rückschlüsse daraus nicht gezogen werden können.

Viermal bot sich ein ähnliches Röntgenbild wie das der eben besprochenen aus der Gruppe der wegen Spätbeschwerden nach Schädelverletzungen mit Röntgenstrahlen untersuchten Kranken. Einmal handelte es sich um einen schon längere Zeit zurückliegenden Schädelbruch, zweimal um Gehirnerschütterungen. Im vierten Fall handelte es sich um eine Jackson'sche Rindenepilepsie, über die berichtet werden soll.

Fall 4: G. O. — 36 Jahre alt, bezieht wegen Granatsplitterverletzung 1917 eine 80prozentige K.D.B.-Rente. Seit 1925 epileptiforme Anfälle. G. O. wurde deswegen mehrfach Kopfoperationen

[1]) G. v. Bergmann, Doerr, Eppinger usw. — Lehrbuch der Inneren Medizin — Verlag Julius Springer, II. Band. S. 599. — Berlin 1934.

unterzogen. Seit der letzten Operation im Jahre 1920 geringe Besserung. Er war bis zum Untersuchungstag im Jahre 1934 noch als landwirtschaftlicher Arbeiter tätig. Untersuchungsbefund: Mittelgroßer, kräftiger Mann. Mitten auf der Stirn befindet sich eine große eingezogene Narbe mit festem aber leicht pulsierendem Grund. Beim Bücken wölbt sich die Narbe vor; dabei Ansteigen des Pulses von 60 auf 84 Schläge in der Minute. Reflexbefund normal. Blutdruck nach Riva Rocci 135 90.

Stereokopischer Röntgenbefund: Mäßiger Kalksalzschwund. Etwa 5-markstückgroße Knochenlücke im Stirnbein mit glatten Rändern. Beiderseits finden sich am Stirnbein, besonders aber am Scheitelbein, stark ausgeprägte Diploevenen, die erweitert und geschlängelt sind. Sie zeigen wurmstichähnlichen Bau. Hierdurch bekommt der Knochen ein wabiges Aussehen.

Beim Vergleich des Röntgenbefundes des Falles 4 mit dem des 3. Falles fällt eine große Ähnlichkeit im Aussehen der Diploevenen auf. Doch handelt es sich dabei um zwei verschiedene Krankheitsbilder. Auch bei den übrigen Krankheitsgruppen wurden entsprechende Bilder gefunden. Eine diagnostische Schlußfolgerung bei Beurteilung von Spätfolgen nach Schädelverletzungen kann also aus einem derartigen Röntgenbefund nicht gezogen werden.

Wegen Verdachtes auf Hirngeschwulst wurden die Röntgenaufnahmen von 91 Kranken durchgesehen. In 20 Fällen wurde klinisch die Diagnose „Hirngeschwulst" gestellt, in zwei Fällen lagen die Operationsergebnisse vor, bei denen es sich im Falle M. um ein hühnereigroßes, zentrales, den ganzen 3. Ventrikel verlegendes Gliom, im zweiten Fall B. um ein Gliom des 4. Ventrikels gehandelt hat. Interessant ist bei diesen beiden Fällen der Diploevenenbefund. Bei M. wurden beiderseits am Scheitelbein nach dem Hinterkopf verlaufend, sternförmig angeordnete, mäßig gestaute Diploevenen gefunden, jedoch waren auf der linken Seite außerdem mehrere Venen ausgebildet, die rechts nicht hervortraten. Bei dem 12 Jahre alten B. war die Anlage der Diploevenen beiderseits ziemlich gleichmäßig, aber die Ausbildung war auf der einen Seite sehr viel stärker. (Es handelt sich um den bereits früher erwähnten Befund, bei dem Diploevenen die durch den Hirndruck weitklaffende Kranznaht überbrücken.)

In diesen beiden Fällen bestand also eine Seitendifferenz in Bezug auf die Diploevenen unabhängig von der Lage der Geschwülste.

Die Schrifttumangaben über das Vorhandensein von Veränderungen der Diploevenen bei Hirntumoren schwanken. Wanke nimmt an, „daß bei erhöhtem Innendruck im Schädel nicht nur eine Neubildung von Venenkanälen als Folge kompensatorischer Venenstauung nicht auftritt, sondern daß eine solche geradezu bis zu einem

gewissen Grade verhindert wird". Dibbern fand demgegenüber in einem höheren Hundertsatz stärker ausgebildete Diploevenen, als normalerweise.

Jedoch herrscht im Schrifttum darüber Einigkeit, daß bei der Lage der Diploevenen in unmittelbarer Nähe einer Geschwulst eine örtliche Stauungserweiterung der Venen auftreten kann. Olivecrona schreibt in „Die parasagittalen Meningeome" (S. 58), daß Gefäßveränderungen allein nicht genügen, um die Diagnose „Geschwulst" zu stellen, daß vielmehr die Bedeutung darin liege, daß hierdurch die Aufmerksamkeit auf Knochenveränderungen gelenkt wird, die sonst leicht zu übersehen seien. Wanke spricht sich dahingehend aus, daß ein krankhafter Befund an den Diploevenenkanälen die Geschwulstdiagnose in keiner Weise maßgebend beeinflußt. Die Sichtung der Göttinger Röntgenbilder zeigte, daß in einem großen Hundertsatz bei allen Gruppen Unterschiede in der Ausbildung der Diploevenen der beiden Schädelhälften bestanden. Dabei wurde geachtet auf Überwiegen der Blutaderzeichnung

1. im ganzen
2. örtlich
3. auf zusätzliche Blutaderzeichnungen.

Folgendes konnte festgestellt werden:

	davon einander ähnlich	**nicht ähnlich**
1. Zustand unmittelbar nach Schädelverletzung	75 Fälle,	43 Fälle
2. Längere Zeit zurückliegende Schädelverletzungen	118 „	61 „
3. Genuine Epilepsie	55 „	33 „
4. Verdacht auf Hirngeschwulst	92 „	42 „
5. Innere Krankheitsursachen	133 „	87 „

Dabei zeigte es sich, daß, je stärker die Diploevenen ausgebildet waren, die Möglichkeit einer Seitenverschiedenheit zunahm.

Es ergibt sich also, daß aus einem Seitenunterschied in der Ausbildung der Diploevenen beider Schädelhälften ein diagnostischer Schluß nicht zu ziehen ist, mit Ausnahme der bereits angeführten Geschwulstdiagnostik. Kurz zusammengefaßt läßt sich auf Grund des Schrifttums und der hier vorliegenden Röntgenbilder bei der Diagnosestellung „Hirngeschwulst" über Zusammenhang von Geschwulst und Diploevenenzeichnung folgendes sagen:

1. Das Überwiegen der Blutaderzeichnung einer Schädelhälfte ist ohne Bedeutung.
2. Ebensowenig spielt eine allgemeine Vermehrung oder Verminderung der Diploevenenzeichnung eine Rolle.
3. Örtliche Erweiterung einer Diploevene kann bei geschwulstnaher Lage vorkommen.

Unter den wegen innerer Krankheitsursachen geröntgten Kranken wurden viermal stark ausgeprägte Diploevenen (++) gefunden. Bei dem eindrucksvollsten dieser vier Fälle handelt es sich um einen Gefäßprozeß auf dem Boden einer Arteriosklerosis cerebri. Aus der Krankengeschichte ist folgendes zu erwähnen: Z. — 58 Jahre alter Mann, in mittlerem Ernährungszustand. Außer Kinderkrankheiten nie ernstlich krank gewesen. — 14 Wochen vor der Aufnahme in die Klinik Schlaganfall mit Lähmung des linken Armes. Später noch mehrmals Schwindelanfälle. Die Untersuchung ergab eine spastische Lähmung des linken Armes; am linken Bein war sie weniger stark ausgeprägt. Blutdruck nach Riva Rocci: 200/110.

Stereoskopische Röntgenaufnahme des Schädels: Fleckiges Aussehen des Schädeldaches. Die Gefäßquerschnitte sind außerordentlich weit. Am rechten Scheitelbein findet sich ein Blutaderstern mit starker Erweiterung, der auf der linken Seite angedeutet vorhanden ist.

Wanke hat ähnliche Röntgenbefunde mit der Sudeck'schen Knochendystrophie der Extremitäten verglichen. Er fand sie mehrfach (in etwa 1 %) seiner Fälle nach Schädelverletzungen und einmal bei einem Kind mit Hydrocephalus.

In vorliegendem Fall handelt es sich nach unserer Ansicht mit großer Wahrscheinlichkeit um eine durch Pulsaderverkalkung (R. R. 200/110) bedingte Ernährungsstörung des Schädeldaches, bei der teilweise Knochenabbau mit Knochenverdichtung einhergeht. Eine weitere Eigentümlichkeit des Altersschädels ist die große Zahl und Breite der Blutaderkanäle der Diploevenen (Casati).

Tabelle II bringt eine Übersicht über den Grad der Ausbildung und die Verteilung der Diploevenen auf die einzelnen Krankheitsgruppen.

Diploevenen	Frische Traumen	Alte Traumen	Epilepsie	Verdacht auf Tumor	Verschiedenes
Negativ	17	36	18	24	55
(+)	24	36	18	27	28
+	21	42	18	33	46
++	3	4	1	7	4
Zusammen	65	118	55	91	133

Zusammenfassung.

An Hand des stereoskopischen Röntgenbildes läßt sich über Anatomie und Pathologie der Diploevenen folgendes aussagen:

Am häufigsten waren die Diploevenen nachweisbar am Scheitelbein, dann folgten Schläfen- und Stirnbein.

Aus der Form der Diploevenen (netzförmig, baum- oder geweihartig, wurmstichförmig, korallenartig und sternförmig) sind diagnostische Schlüsse nicht zu ziehen.

Im Gegensatz zu Stern kommen wir in Übereinstimmung mit Wanke zu dem Schluß, daß einer Erweiterung und Schlängelung der Diploevenen bei Beurteilung von Spätfolgen nach Schädelverletzungen eine Bedeutung nicht zuzumessen ist.

Bei der Untersuchung der Schädelbilder von Fallsüchtigen (genuine Epilepsie) konnte ein Zusammenhang zwischen Diploevenenbild und Erkrankung nicht festgestellt werden.

In einem großen Hundertsatz konnten bei allen Krankheitsgruppen Seitenunterschiede in der Ausbildung der Diploevenen der beiden Schädelhälften gefunden werden.

Die Möglichkeit einer Seitenverschiedenheit der Schädelhälften hinsichtlich der Ausbildung nahm mit der mengenmäßigen und gradmäßigen Verstärkung der Diploevenenzeichnung zu. Abgesehen von den oben erwähnten örtlichen Erweiterungen bei Hirngeschwülsten kommt den Seitenunterschieden ein diagnostische Bedeutung nicht zu.

Bei den wegen innerer Erkrankungen angefertigten Röntgenbildern konnte nur in einem Fall ein Befund erhoben werden, dem bei Beurteilung des Gesamtkrankenbildes eine gewisse Bedeutung zuzusprechen ist (Fall Z. — Fleckiges Aussehen des Schädeldaches; Erweiterung der Diploevenen). Diese Schädelveränderungen sind aber in ihrer Gesamtheit als Altersveränderungen zu deuten.

Schrifttum.

Casati: Die senilen Schädelveränderungen im Röntgenbild. Fortschrittl. Röntgenstr. 34. 1926.

Dibbern: Ein Beitrag zur Röntgendiagnostik der Tumoren des Gehirnes und seiner Höhlen. Fortschr. Röntgenstr. 52. 1935.

Nishikawa: Über die röntgenographische Darstellung der Venenkanäle des Schädels. Fortschr. Röntgenstr. 31. 1923.

Olivecrona: Die parasagittalen Meningeome. Verlag Thieme, Leipzig, 1934.

Rauber-Kopsch: Lehrbuch der normalen Anatomie des Menschen. 10. Aufl., Bd. III.

Sieglbauer: Lehrbuch der normalen Anatomie des Menschen. 1927. Verlag Lucas Gräfe-Sillem.

Stern und Sorge: Beiträge zur Pathologie des Schädelröntgenogrammes (mit besonderer Berücksichtigung der Kopfverletzungen) Bruns Beitr. 159.

Wanke: Zur Anatomie und Pathologie der Diploevenen. Arch. klin. Chir. 183. 1935.

— Lehrbuch der Inneren Medizin. G. v. Bergmann, Döerr, Eppinger usw. Berlin 1934. Verlag Julius Springer, II. Band, S. 599.

Lebenslauf.

Ich, Paul Regensburger, wurde am 12. Januar 1906 in Eisenach als Sohn des Fleischermeisters Adolf Regensburger und seiner Ehefrau Selma, geb. Festge, geboren. Ich bin evangelischer Religion.

Nach Besuch der Bürgerschule und des Reform-Realgymnasiums zu Eisenach, wo ich im Herbst 1925 die Reifeprüfung bestand, begann ich im Frühjahr 1926 in Jena mit dem medizinischen Studium. Nachdem ich dort das medizinische Vorexamen und im Wintersemester 1931/32 das medizinische Staatsexamen bestanden hatte, war ich zunächst als Medizinalpraktikant 4 Monate an der Medizinischen Poliklinik zu Jena und anschließend 8 Monate an der chirurgischen Abteilung des Diakonissenhauses zu Frankfurt am Main tätig.

Nach einer Assistentenausbildung von 14 Monaten im Städt. Allgemeinen Krankenhaus zu Naumburg a. d. Saale, und 15 Monaten auf der Chirurgisch-gynäkologischen Abteilung des Städt. Krankenhauses zu Deutsch-Krone (Westpreußen) begann ich im November 1935 mit der Fachausbildung in Hals-Nasen-Ohrenheilkunde. Davon war ich 4 Monate an der Universitäts-Hals-Nasen-Ohren-Klinik zu Göttingen tätig. Seit dem 1. März 1936 habe ich eine Assistentenstelle an der Hals-Nasen-Ohrenabteilung des Städtischen Krankenhauses in Kassel inne.